Aus der Abteilung für klinische Pathologie
(Prof. Dr. med. P. Hermanek)
der Chirurgischen Klinik mit Poliklinik der
Universität Erlangen - Nürnberg
Direktor: Prof. Dr. med.G. Hegemann

MAKROSKOPISCHE DIAGNOSE und SCHNELLSCHNITTDIAGNOSE

Inaugural-Dissertation
zur Erlangung der Doktorwürde
der Hohen Medizinischen Fakultät
der Friedrich-Alexander-Universität
Erlangen-Nürnberg

Vorgelegt von
Wiesner Christoph
aus Garmisch-Partenkirchen

1973 W 286

Aus der Abteilung für klinische Pathologie
(Prof. Dr. med. P. Hermanek)
der Chirurgischen Klinik mit Poliklinik der
Universität Erlangen - Nürnberg
Direktor: Prof. Dr. med.G. Hegemann

MAKROSKOPISCHE DIAGNOSE und SCHNELLSCHNITTDIAGNOSE

Inaugural-Dissertation

zur Erlangung der Doktorwürde
der Hohen Medizinischen Fakultät
der Friedrich-Alexander-Universität
Erlangen-Nürnberg

Vorgelegt von

Wiesner Christoph

aus Garmisch-Partenkirchen

Gedruckt mit Erlaubnis der Medizinischen Fakultät der
Universität Erlangen- Nürnberg

UNIV.
LEIDEN
BIBL.

Dekan: Prof. Dr. Dr. med. H. Pauly

Referent: Prof. Dr. med. P. Hermanek

Korreferent: Prof. Dr. med. G. Hegemann

Tag der mündlichen Prüfung: 13.7.1973

Meinen lieben Eltern

Übersicht

	Seite
Fragestellung - Literatur	1
Methodik und Material	6
I. Makroskopische Beurteilung bei Schnellschnittuntersuchungen	8
II. Bereicherung und Irreführung durch die Schnellschnittdiagnostik	13
1. Vergleich mit makroskopischen Befunden des Operateurs	14
2. Vergleich mit makroskopischen Befunden des Pathologen	17
3. Schnellschnittdiagnosen bei Übereinstimmung und Diskrepanz der makroskopischen Diagnosen von Operateur und Pathologe	18
III. Diagnostischer Wert der Schnellschnittuntersuchung bei verschiedenen Organen	21
1. Vergleich zu makroskopischen Befunden des Operateurs	22
2. Vergleich zu makroskopischen Befunden des Pathologen	27
3. Bewertung der Schnellschnittuntersuchung bei den verschiedenen Organen	32
Zusammenfassung	35
Schrifttum	36

FRAGESTELLUNG - LITERATUR

Ohne Zweifel kann ein erfahrener Chirurg auf Grund von Anamnese, klinischen präoperativen Befunden und vor allem des Operationsbefundes bei einer großen Zahl von Operationen mit großer Wahrscheinlichkeit oder mit an Sicherheit grenzender Wahrscheinlichkeit die Diagnose stellen, so daß eine etwaige Schnellschnittuntersuchung weniger der Erstellung der Diagnose, als der Bestätigung einer bereits gestellten Diagnose dient. Ähnliches gilt bis zu einem gewissen Grad auch für die makroskopische Diagnostik eines erfahrenen Pathologen.

Daher wird zum Beispiel von EWING 1925, WELCH 1930, WARTHIN 1931 oder SIMPSON 1937 die Meinung vertreten, daß die Schnellschnittdiagnostik überflüssig, nutzlos und "vor allem theatralisches Spektakel" sei, da sie klare Diagnosen nur bei makroskopisch klaren Befunden liefere, hingegen gerade dann, wenn sie mehr als nur eine Bestätigung makroskopischer Befunde wäre, also bei makroskopischen unklaren Befunden meist keine eindeutigen Befunde ergäbe. Dies gilt nach den genannten Autoren auch für Mammauntersuchungen, und es wird in dem Zusammenhang gern auf BLOODGOOD verwiesen, der zunächst (1928) die Schnellschnittuntersuchung bei Mammatumoren sehr empfohlen, später jedoch (1935) sich wieder davon abgewandt hat. Manche Autoren (z. B. FULLER 1957) sehen die Schnellschnittdiagnose nur dann indiziert, wenn die zu untersuchenden Läsionen makroskopisch

"fast sicher" als maligne angesehen werden, wenn also die Schnellschnittdiagnose nur zur Bestätigung der makroskopischen Diagnose dient.

Von solchen Autoren (FULLER 1957, SPARKMAN 1962) wird daher auch empfohlen, bei überaschend malignen Schnellschnittbefunden nicht ohne weiteres daran zu glauben und solche Diagnosen mit großer Vorsicht zu betrachten.
Für die Beurteilung des diagnostischen Wertes der Schnellschnittuntersuchung und damit auch für die Festlegung der Indikation sind daher die Beziehungen zwischen klinischer Diagnose des Operateurs, makroskopischer Diagnose des Pathologen, Schnellschnittdiagnose und endgültiger histologischer Diagnose auf Grund der Paraffinschnitte von wesentlicher Bedeutung.

Zahlenangaben hierüber finden sich im Schrifttum nur spärlich. PETERS 1959 berichtet über 147 Schnellschnittuntersuchungen (gemischtes Material, weit über die Hälfte Mamma). In 112 Fällen (76,2 %) hat die Schnellschnittdiagnose nur den pathologisch-makroskopischen Befund bestätigt, in 33 Fällen (22,4 %) war bei richtiger Schnellschnittdiagnose der pathologisch-makroskopische Befund unklar oder falsch, in 2 Fällen schließlich (1,3 %) erwies sich der pathologisch-makroskopische Befund als richtig, der Schnellschnittbefund aber als falsch. Realen Nutzen leistete die Schnellschnittdiagnostik damit im Vergleich zu einer rein makroskopischen

Beurteilung in gut 20 % der Untersuchungen. Beispielhaft führt PETERS einige makroskopisch unklare Fälle auf, bei denen die Schnellschnittuntersuchung die richtige Diagnose klar erbrachte: Hauttumor mit der Frage: malignes Melanom oder Angiom? Schnellschnittdiagnose: malignes Melanom; makroskopisch unklarer Mammatumor, Schnellschnittdiagnose: anaplastisches Carcinom.
Die Werte von PETERS entsprechen dabei annähernd der Angabe von DOCKERTY 1952, daß in vielleicht 20 % der Mammauntersuchungen das zunächst geplante Vorgehen des Chirurgen durch die Schnellschnittuntersuchung geändert wird.

PITTS et al. führten 1957 und 1958 Schnellschnittuntersuchungen an verschiedenen Organen durch und verglichen die Ergebnisse mit den makroskopischen Befunden des Pathologen. Makroskopisch waren 1957 (465 Untersuchungen) 51,8 % richtig, 1958 (1218 Untersuchungen) 72,3 %. Von 381 malignen Läsionen erfaßte der Pathologe schon makroskopisch 266 richtig.

Bei Mammauntersuchungen stellte SANDISON 1958 vergleichend die Ergebnisse der klinisch-operativen, der makroskopisch-pathologischen und der Schnellschnitt-Befunde zusammen (Tab. 1).

Tab. 1 Vergleichende Angaben zur Diagnostik bei Mammatumoren nach SANDISON

	Zahl d. Fälle	richtig	unklar	falsch benigne	falsch maligne
klin.-operat. Befund	100	88 (88%)	3 (3%)	6 (6%)	3 (3%)
pathol.-makrosk. Befund	100	92 (92%)	2 (2%)	5 (5%)	1 (1%)
Schnellschnittbefund	89	86 (96,6%)	—	2 (2,2%)	1 (1,1%)

Hieraus ergibt sich, daß die Schnellschnittdiagnostik am häufigsten richtige Befunde ergibt. Es ist allerdings nicht klar ersichtlich, ob die falschen Schnellschnittbefunde den klinisch und makroskopisch falschen oder unklaren Befunden entsprechen.

Nach ACKERMAN 1968 kann bei Mammatumoren der Chirurg am Operationspräparat in über 85 % der Fälle korrekt entscheiden, ob die Veränderung benigne oder maligne ist. Bei der Schnellschnittuntersuchung konnte ACKERMAN in 10 von 440 Fällen, also nur in 0,2 % keine klare Diagnose abgeben. Damit geht deutlich hervor, daß die Schnellschnittdiagnose sehr wohl in klinisch-makroskopisch unklaren Fällen zu einer exakten Diagnose führen kann, und daß dies zumindest bei Mammauntersuchungen in der überwiegenden Zahl unklarer Fälle zutrifft.

Bei anderen Autoren, KOLODZIEJSKA und URBAN 1958, FISCHERMANN und HJORT 1965, PITTS et al 1958, die Untersuchungen gesondert an Mammatumoren durchgeführt hatten, zeigten die richtigen makroskopischen Befunde ähnliche Häufigkeiten zwischen 72,1 % und 89,3 %. Vergleichend führen nur KOLODZIEJSKA und URBAN die richtigen Schnellschnitte bei der gleichen Untersuchungsreihe an. Es waren dies 96,2 % gegenüber den 72,1 % richtigen makroskopischen Befunden (Tab.2).

Tab. 2 Untersuchungen an Mammatumoren

	Zahl d. Fälle	richtig.Bef. Operateur	richtig.Bef. Pathologe	richtiger Schnellschnitt
KOLODZIEJSKA u. URBAN	530	382 (72,1%)	?	510 (96,2%)
FISCHERMANN u. HJORT	168	128 (76,2%)	?	?
PITTS et al	327	?	292 (89,3%)	?

	maligne Mammatumoren	richtig.Bef. Operateur	richtig.Bef. Pathologe
PITTS et al	81	---	64 (79,0%)
FISCHERMANN u. HJORT	108	82 (75,9%)	---

Aus der Lungenchirurgie liegen Angaben von SCHIESSLE und MONOD 1955/56 vor. Die Autoren berichten über 22 makroskopisch unklare Lungenfälle, bei denen durch die Schnellschnittdiagnose 21 mal eine richtige Entscheidung getroffen werden konnte (8 mal Carcinom, 13 mal benigne); einmal allerdings ergab die Schnellschnittuntersuchung einen fälschlich gutartigen Befund.
DREWES (1952) erhielt bei 23 bei der Thorakotomie unklaren intrapulmonalen Prozessen 20 mal eine richtige Schnellschnittdiagnose (11 mal Carcinom, 5 mal chronische Pneumonie, je einmal Tuberkulose, verwildertes Neurinom, Lymphogranulom, Sarkoidose), in 3 Fällen wurde die Diagnose im Schnellschnitt auf gutartig gestellt, im Paraffinschnitt ergab sich dann jeweils ein Carcinom.

Insgesamt finden wir also im Schrifttum nur wenig Zahlenwerte über die Beziehungen zwischen klinisch-operativem Befund, makroskopischem Befund des Pathologen, Schnellschnittbefund und endgültigem Befund auf Grund der Paraffinschnitte.

METHODIK und MATERIAL

Dieser Untersuchung liegen 912 Schnellschnittuntersuchungen mit cancerologischer Fragestellung zugrunde. Sie wurden 1969/70 an der Abteilung für klinische Pathologie der Chirurgischen Universitätsklinik Erlangen durchgeführt.

Methodik der Schnellschnittuntersuchung:

Gefrieren des nativen Gewebes mit Kohlensäure, Schneiden am Kryostatmikrotom, nicht haltbare Färbung eines Schnittes mit polychromem Methylenblau, haltbare Hämatoxylin-Eosinfärbung eines zweiten Kryostat-Schnittes (näheres zur Methodik HERMANEK 1970). Der mit polychromem Methylenblau gefärbte Schnellschnitt diente als Grundlage des dem Operateur mitgeteilten intraoperativen Befundes. Das verbleibende Material wurde prinzipiell in Paraffin eingebettet. Anhand der Paraffinschnittbeurteilung wurde später die endgültige Diagnose gestellt.

Bei jeder Schnellschnittuntersuchung wurden makroskopische Befunde des Operateurs und des Pathologen, Schnellschnittbefund und endgültiger Befund nach Paraffineinbettung festgehalten. Dabei haben wir uns eines vereinfachten Schemas bedient, das in Tab. 3 dargestellt ist.

Tab. 3 Beurteilungsschema am eigenen Material

1. Operationsbefund:	maligne, benigne, unklar
2. makroskopischer Befund des Pathologen am zur Untersuchung eingesandten Material:	maligne, benigne, unklar
3. Schnellschnittbefund:	maligne, benigne, unklar
4. Paraffinschnittbefund:	maligne, benigne, unklar

I. Makroskopische Beurteilung bei Schnellschnittuntersuchungen

Würde man die Schnellschnittuntersuchung als "theatralisches Spektakel" abtun und darauf verzichten, so könnte man als Indikation zur Operation bzw. zur Bestimmung des nötigen Ausmaßes einer Operation nur den klinischen Befund und den makroskopischen Befund während der Operation heranziehen.
Gewiß gibt es viele Fälle, wo dieses Vorgehen genügt und die makroskopische Beurteilung mit Sicherheit richtig ist. Dabei wird auch immer auf eine Schnellschnittuntersuchung verzichtet. Aber es ist auch hinreichend bekannt, daß es oft außerordentlich schwierig ist, rein makroskopisch zu entscheiden, ob eine Organveränderung einem malignen Neoplasma entspricht oder gutartig ist, besonders bei der Beurteilung von Lymphknoten im Tumorabflußgebiet.Außerdem kann makroskopisch nie beurteilt werden, ob ein Tumor differenziert oder entdifferenziert ist, was zu wissen besonders bei Operationen von Rectumtumoren und Schilddrüsentumoren wichtig für das Vorgehen ist.

In dieser Untersuchungsreihe handelte es sich dementsprechend nur um ausgewähltes Material von Fällen der Tumorchirurgie, wobei die makroskopische Beurteilung nicht leicht war bzw. mehr einer Schätzung anhand der klinischen Symptomatik entsprach.

Das bringt natürlich mit sich, daß die Werte in % der makroskopischen Befunde von Chirurgen und den Pathologen in dieser Untersuchungsreihe keine absoluten Zahlen sind (die richtigen makroskopischen Diagnosen würden bei einem nicht ausgewählten Material weit höher liegen) und sich nur auf Fälle mit oben genannter Problematik beziehen. Dies ist bei den folgenden Abschnitten stets zu berücksichtigen.

Bei den 912 vorliegenden Untersuchungen erbrachte der Chirurg makroskopisch 408 klare Befunde.

Davon entschied er 305 mal für maligne und 103 mal für benigne. Er konnte aber, obwohl er sich auch an die Anamnese und die klinischen Untersuchungsergebnisse halten konnte, dabei nur in 279 Fällen (30,6%) die richtige Diagnose stellen (Abb. 1). Von den 305 als maligne bezeichneten Läsionen handelte es sich in 185 Fällen tatsächlich um Malignome. Der Operateur erfaßte damit 61,5 % aller endgültig malignen Befunde richtig. Bei der Diagnose "benigne" stimmte das nur in 94 Fällen. Daraus ergibt sich, daß der Operateur nur 15,8 % der gutartigen Tumoren gutartig erkannte. Die Quote der 129 Fehldiagnosen (hauptsächlich fälschlich maligne) lag mit 14,1 % (Abb. 1) nicht sonderlich hoch. Aber in 504 Fällen (55,3 %) (Abb. 1) konnte bei der Operation nicht gesagt werden, ob ein malignes oder benignes Geschehen vorliegt. Nach dem Paraffinschnitt waren hiervon 107 maligne und 395 benigne. Zwei Fälle blieben auch im Paraffinschnitt unklar.

Die Ergebnisse bei der makroskopischen Beurteilung der Gewebe durch den Pathologen waren etwas besser (Abb. 1).

Abb.1 912 Untersuchungen bei cancerologischer Fragestellung

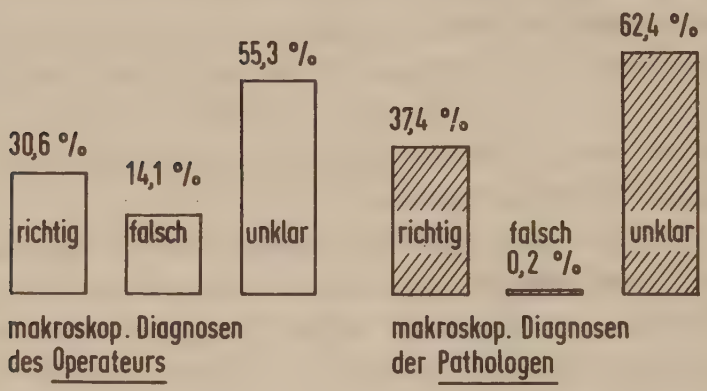

Er stellte bei seinen 343 klaren Befunden 341 mal (37,4 % aller Fälle) eine richtige Diagnose. In 143 Fällen entschied er richtig für maligne (47,5 % aller Malignome) und 198 mal stellte er eine richtig benigne Diagnose (32,5 % aller gutartigen Tumoren). Dieses bessere Ergebnis ist darauf zurückzuführen, daß der Pathologe das vorliegende Gewebe auch einschneiden und lamellieren kann, während der Operateur sich mit dem äußeren Aussehen und dem Tastbefund begnügen muß.

Nur zwei Untersuchungen (0,2 %) (Abb. 1) beurteilte der Pathologe falsch, und zwar fälschlich maligne. Dafür bezeichnete der Pathologe häufiger eine Gewebsprobe als unklar. Bei 569 Untersuchungen (62,4 %) (Abb. 1) war es dem Pathologen nicht möglich

mit Sicherheit zu sagen, ob ein gutartiges oder bösartiges Wachstum vorliegt. Endgültig waren 158 Fälle davon maligne, 409 benigne, 2 weiterhin unklar.

Auch der Versuch, zur makroskopischen Beurteilung den Chirurgen und den Pathologen heranzuziehen, bringt kein besseres Ergebnis, eher ein schlechteres. Man kann hier nur die Befunde als höchstwahrscheinlich gesichert annehmen, die bei beiden gleich sind. Das war nur bei 221 Untersuchungen (24,2 %) der Fall. Davon waren 219 richtig und 2 falsch maligne. 271 mal (29,7 %) waren die Befunde diskrepant, und dabei kann man nicht sagen, auf wessen Befund man sich stützen soll, weil jede Seite ihre Vorteile hat.

So kennt der Chirurg Anamnese und klinische Befunde und hat zudem das ganze Operationsgebiet vor sich, während der Pathologe meist nur ein kleines Gewebsstückchen zur Beurteilung hat, dieses aber einschneidend und lamellierend beurteilen kann. Trotzdem blieb der größte Teil der Untersuchungen (420 = 46,1 %) beiden unklar.

Diese Beobachtungen zeigen, daß an unserer Klinik die Schnellschnittuntersuchung keineswegs nur als Bestätigung mehr minder schon makroskopisch sicherer Diagnosen dient. Sie wird vielmehr in hohem %-Satz tatsächlich dann eingesetzt, wenn der makroskopische Befund unklar und unsicher ist.

Es bestünde natürlich die Möglichkeit, bei einem makroskopisch unklaren Befund sicherheitshalber doch für maligne zu entscheiden

und den chirurgischen Eingriff danach auszurichten. Damit würde das Operationsrisiko und die postoperative Morbidität steigen. Es zeigte sich aber am Untersuchungsmaterial, daß der größte Teil der makroskopisch unklaren Tumoren gutartig war. Von den unklaren klinischen Befunden waren das 78,4 %, bei den makroskopischen Diagnosen des Pathologen 71,9 %.

Es ist also notwendig, die makroskopische Diagnostik durch eine sichere und doch schnelle, während der Operation praktikable Erkennungsmetholde zu ersetzen bzw. zu ergänzen. Hierzu bietet sich die histologische Schnellschnittuntersuchung an, die nur maximal 5 Minuten benötigt, und wie Abbildung 2 zeigt, sehr gute Erfolge bringt.

Von 912 vorliegenden Untersuchungen gelang mit der mikroskopischen Schnellschnittuntersuchung in 850 Fällen (93,2 %) eine richtige Diagnosestellung hinsichtlich Malignität (258) und Benignität (592). 20 Schnellschnittbefunde (2,2 %) stellten sich später, nach Kontrolle am Paraffinschnitt, als falsch heraus: 19 waren falsch benigne, 1 falsch maligne. Bei nur 42 Untersuchungen (4,6 %) konnte anhand des Schnellschnittes kein klarer Befund erhoben werden. Hier führte erst die Paraffinschnittuntersuchung zur richtigen Diagnose (24 mal maligne, 16 mal benigne), bei 2 Präparaten blieb die Dignität der Geschwülste auch nach eingehendster Paraffinschnittuntersuchung unklar.

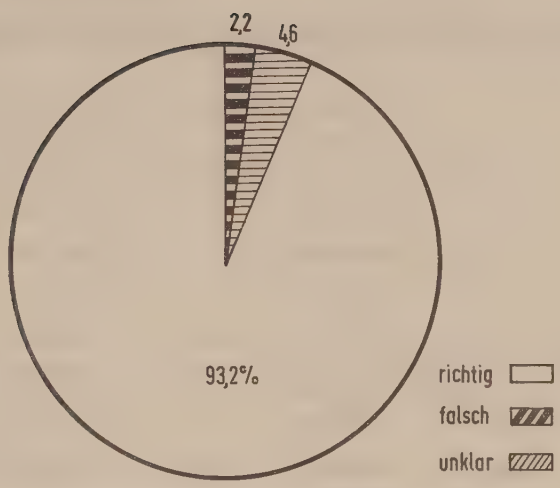

Abb.2 912 Schnellschnittbefunde bei cancerologischer Fragestellung.

II. BEREICHERUNG UND IRREFÜHRUNG DURCH DIE SCHNELLSCHNITTDIAGNOSTIK

Nachfolgend werden die Ergebnisse der Schnellschnittuntersuchung denen der makroskopischen Beurteilung durch Operateur und Pathologen gegenübergestellt. Dabei wird die "Bereicherung" und die "Irreführung" durch die Schnellschnittdiagnostik festgestellt. Die Definition dieser Begriffe zeigt Tabelle 4.

Tab. 4

"Bereicherung und Irreführung" der Schnellschnittdiagnostik

makroskop. Befund	Schnellschnitt-Befund	endgültiger Befund	
maligne	benigne	benigne	Bereicherung
benigne	maligne	maligne	
unklar	benigne	benigne	
unklar	maligne	maligne	
maligne	benigne	maligne	Irreführung
maligne	unklar	maligne	
benigne	maligne	benigne	
benigne	unklar	benigne	
unklar	maligne	benigne	
unklar	benigne	maligne	

1. Vergleich mit den makroskopischen Befunden des Operateurs

Während die makroskopische Beurteilung des Operateurs nur 279 richtige Diagnosen erbrachte, erfaßte die mikroskopische Schnellschnittuntersuchung 850 der 912 Fälle richtig. Vergleicht man die Befunde im einzelnen miteinander, findet man, daß die Schnellschnittuntersuchung 260 richtige Diagnosen bestätigt hat und außerdem in 590 Fällen, in denen das makroskopische Urteil falsch (119) oder unklar (471) war, richtige Beurteilungen erbrachte.

Abb. 3 a.) Bereicherung durch den Schnellschnitt b.) Irreführung durch den Schnellschnitt



Unter den 305 malignen Befunden des Operateurs waren 120, die tatsächlich benigne waren. In 110 Fällen klärte der Schnellschnitt diese Fehlbeurteilung auf. Auch die neun falschen benignen Befunde des Chirurgen erfaßte die Schnellschnittuntersuchung als richtig maligne. Von 504 unklaren makroskopischen Befunden des Operateurs brachte die Schnellschnittuntersuchung 471 zur Klärung und verhalf zur richtigen Diagnose.

Das ist eine Bereicherung der makroskopischen Diagnose des Operateurs durch die Schnellschnittuntersuchung von 64,7 % (Abb. 3 a).

Dem gegenüber steht die geringe Anzahl von 34 irreführenden Schnellschnittbefunden. Dies sind 3,7 % (Abb. 3 b). Hiervon waren 15 unklar bei richtiger makroskopischer Diagnose "maligne", und 19 falsch benigne bei richtiger makroskopischer Diagnose "maligne" (4) bzw. bei unklarer klinischer Diagnose (15). Irreführend gegenüber der Diagnose des Chirurgen war der Schnellschnitt also nur in endgültig malignen Fällen. Trotzdem kann man nicht sagen, daß in Situationen, bei denen der makroskopische Operationsbefund maligne ist und der Schnellschnitt benigne, auf den makroskopischen Befund mehr Verlaß wäre. Ebensowenig trifft es zu, daß bei makroskopisch unklarem Befund und benignem Schnellschnittbefund darauf nicht zuviel Wert zu legen ist. Nur bei malignem klinischen bzw. makroskopischem Befund und unklarem Schnellschnitt erweist es sich möglicherweise als vorteilhaft, doch mehr die klare maligne Diagnose zu berücksichtigen, da es sich zeigte, daß unklare Schnellschnitte zu 2/3 maligne sind. Dies zeigt Tabelle 5.

Tab. 5 Irreführende Schnellschnittbefunde

makroskop. Op.-Befund	Schnellschn.-Diagnose	Unter-such.	Irreführung durch Schnellschnitte
M	B	114	4
M	U	24	15
U	B	403	15

M = maligne, B = benigne, U = unklar

2. Vergleich mit den makroskopischen Befunden des Pathologen

Da der Pathologe von vornherein mehr richtige Befunde erzielte, ist der Zahlenunterschied zwischen den richtigen Diagnosen des Pathologen und den richtigen Schnellschnittbefunden nicht ganz so groß, aber trotzdem erheblich. Den 341 richtigen makroskopischen Beurteilungen des Pathologen stehen insgesamt 850 richtige Schnellschnittbefunde gegenüber.

In Einzelvergleich zeigt sich, daß der Schnellschnitt dabei 337 makroskopische Diagnosen des Pathologen bestätigt hat und 513 weitere Fälle richtig erfaßte. 512 dem Pathologen vorher unklare Fälle kamen erst durch den Schnellschnitt zur Klärung, und eine Fehldiagnose des Pathologen wurde durch ihn korrigiert. Somit bereicherte der Schnellschnitt die rein makroskopische Diagnosestellung des Pathologen um 56,3 % (Abb. 3 a).

Auch gegenüber den makroskopischen Diagnosen des Pathologen brachte der Schnellschnitt nur in wenigen Fällen eine Verschlechterung. Bei nur 24 Untersuchungen (2,6 %) beeinflußte die Schnellschnittuntersuchung den makroskopischen Befund negativ (Abb. 3 b). Vier makroskopisch richtig beurteilte Tumoren (3 mal Carcinom, 1 mal benigner Tumor) waren im mikroskopischen Bild unklar; 20 mal wurde auf Grund der Schnellschnittuntersuchung bei unklarer makroskopischer Untersuchung eine Fehldiagnose gestellt (davon 19 fälschlich benigne, 1 fälschlich maligne).

Hierzu ist zu sagen, daß bei klarer makroskopischer Diagnosestellung von Seiten des Pathologen und zugleich unklarem Schnellschnitt in der Regel doch mehr Wert auf den makroskopischen Befund zu legen ist, da die klaren makroskopischen Diagnosen des Pathologen zu 99,4 % richtig waren. (siehe S. 10)
Fünfmal war bei eindeutigem makroskopischen Befund des Pathologen der Schnellschnitt unklar. Vom Pathologen wurde dabei 1mal der Befund benigne abgegeben und dieser Befund war richtig. 4mal beurteilte der Pathologe die Läsion als maligne, und tatsächlich war sie dabei 3mal maligne und 1mal benigne. Der makroskopische Befund des Pathologen ist also nicht unwesentlich.

3. Schnellschnittdiagnosen bei Übereinstimmung und Diskrepanz der makroskopischen Diagnosen von Operateur und Pathologe

Nur 221 makroskopische Diagnosen waren bei Operateur und Pathologe übereinstimmend, davon 219 richtig und 2 falsch. 217 hiervon bestätigte der Schnellschnitt als richtig und verbesserte eine Fehldiagnose. Drei Schnellschnittpräparate blieben unklar und konnten die richtige makroskopische Diagnose "maligne" nicht bestätigen.

Wichtiger jedoch ist, was die Schnellschnittdiagnostik bei diskrepanten und unklaren makroskopischen Beurteilungen von Operateur und Pathologe leistet.

Bei den 271 diskrepanten Befunden brachte der Schnellschnitt 244 richtige Ergebnisse und gab dadurch erst Gewißheit, da ja vorher jede Diagnose hätte richtig sein können. Weiterhin klärte der Schnellschnitt von den 420 Untersuchungen, die makroskopisch sowohl dem Operateur als auch dem Pathologen unklar waren, 388 auf, 74 maligne und 314 benigne. Das sind 92,4 % der Fälle, die sonst ergebnislos geblieben wären.

Am Gesamtmaterial bereicherte die Schnellschnittdiagnostik die Kombination aus makroskopischer Diagnose des Operateurs und der des Pathologen in 69,4 % der Fälle (richtiger Schnellschnitt bei diskrepanten oder beiderseits unklaren makroskopischen Befunden).

Irreführend wirkte sich die Schnellschnittuntersuchung in nur 37 Fällen (4,1 %) aus, mit 20 falschen und 17 unklaren Diagnosen.

Die Tabelle 6 zeigt, wie dabei die kombinierten makroskopischen Diagnosen waren.

Tab. 6 Irreführende Schnellschnittbefunde gegenüber kombinierten makroskopischen Diagnosen von Operateur und Pathologe

makroskop. Befund d. Operateurs	makroskop. Befund d. Pathologen	Schnell-schnitt-diagnose	Unter-such.	Irreführung durch den Schnellschn.
M	M	U	3	2
M	U	B	81	4
M	U	U	20	13
U	M	U	1	1
U	U	B	330	15
M	U	M	41	1
M	B	U	1	1

Daraus ergibt sich eine Einschränkung für die Schnellschnitt-Diagnose in 3 Fällen:

1. wenn die makroskopische Kombinationsdiagnose 2 klare, übereinstimmende Diagnosen bringt, und der Schnellschnitt unklar ist. Der Zweifel, den der unklare Schnellschnittbefund an der makroskopischen Diagnose aufkommen ließ, war nur in einem Fall berechtigt. In Abschnitt I wurde dagegen gezeigt, daß übereinstimmende makroskopische Diagnosen zu 99 % richtig waren.

2. in Fällen, wo bei klarem klinisch malignem Befund Pathologe und Schnellschnitt nur zu einem unklaren Ergebnis kommen; die Wahrscheinlichkeit, daß der Operateur recht hat ist größer (2 : 1). Außerdem sind 2/3 aller unklaren Schnellschnitte maligne gewesen.

3. bei klarer Diagnosestellung des Pathologen, auch wenn die anderen Befunde unklar, bzw. diskrepant sind. Der erfahrene Pathologe irrt sich nur in 0,2 %.

In allen anderen Fällen ist die Versagerquote verglichen mit den Vorteilen der Schnellschnittuntersuchung sehr gering, so daß dem Schnellschnitt der größere Wert beizumessen ist. Außerdem waren die Fehlbeurteilungen meist fälschlich benigne. Richtet sich der Operateur nach dieser Schnellschnittdiagnose und stellt sich danach am Paraffinschnitt heraus, daß doch ein bösartiges Wachstum vorlag, so besteht in vielen Fällen immer noch die Möglichkeit, einen zweiten, radikaleren Eingriff durchzuführen.

III. DIAGNOSTISCHER WERT DER SCHNELLSCHNITTUNTERSUCHUNG BEI VERSCHIEDENEN ORGANEN

Zur Beurteilung wurden nur die Untersuchungen jener Organe verwendet, die mindestens 15 mal befundet wurden. Im einzelnen waren das:

Lymphknoten 331, Magen 68, Leber 63, Peritoneum 65, Haut 50, Weichteile 46, Schilddrüse 33, Lunge 28, Mamma 26, Knochen 23, Pleura 18, Rectum 17, Pankreas 17 und Harnblase 16.

Es galt zu untersuchen, ob die Erfolge der Schnellschnittuntersuchung bei allen Organen gleich waren, oder ob signifikante Unterschiede auftraten. Bei jedem Organ wurde nach folgenden 4 Kriterien gefragt:

1. Bereicherung gegenüber der makroskopischen Operationsdiagnose
2. Irreführung gegenüber der makroskopischen Operationsdiagnose
3. Bereicherung gegenüber der makroskopischen Diagnose des Pathologen
4. Irreführung gegenüber der makroskopischen Diagnose des Pathologen.

Hinsichtlich dieser Fragen wurden alle Organe paarweise miteinander verglichen. Die statistische Signifikanz (α = 5 %) der Häufigkeitsunterschiede wurde im allgemeinen mit dem Chi-Quadrat-Test (mit Korrektur nach Yates) berechnet, bei Stichproben mit Einzelwerten kleiner als 5 mit dem Student-t-Test.

1. Vergleich zu den makroskopischen Befunden des Operateurs

Klinische Befunde und makroskopische Beurteilung des Operateurs waren in über der Hälfte richtig nur bei Pankreas (64,7 %), Haut (62,%) und Mamma (57,6 %) (Abb. 4). Bei den anderen Organen brachte diese Methode der Diagnostik viele unklare und auch

falsche Befunde. Unklare Befunde (Abb. 5) ergaben sich am häufigsten bei der makroskopischen Beurteilung von Lymphknoten (75,5 %), Harnblase (75 %), Knochen (69,6 %) und Weichteile (63,3 %). Die meisten Fehldiagnosen (Abb. 6) wurden makroskopisch vom Operateur gestellt bei Schilddrüse (42,4 %), Peritoneum (30,7 %) und Leber (30,2 %).

Die Bereicherung der makroskopischen Diagnose des Operateurs durch den Schnellschnitt lag zwischen 80 und 32 %. In der Abbildung 7 ist dargestellt, wie groß sie an den verschiedenen Organen war.

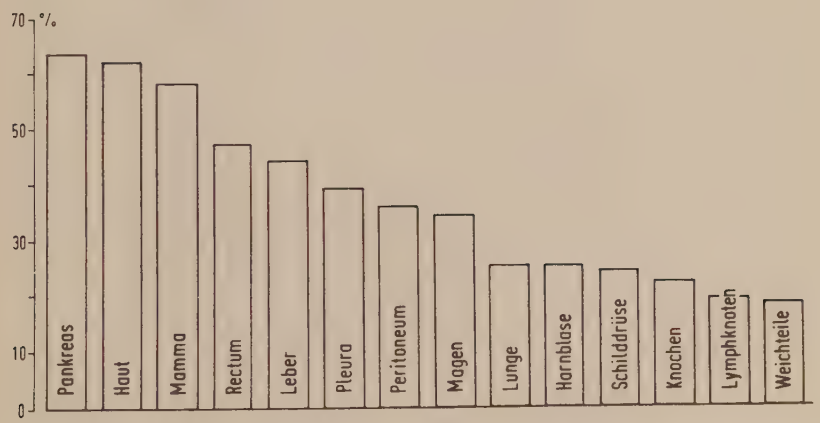

Abb.4 Richtige Befunde des Operateurs an verschiedenen Organen

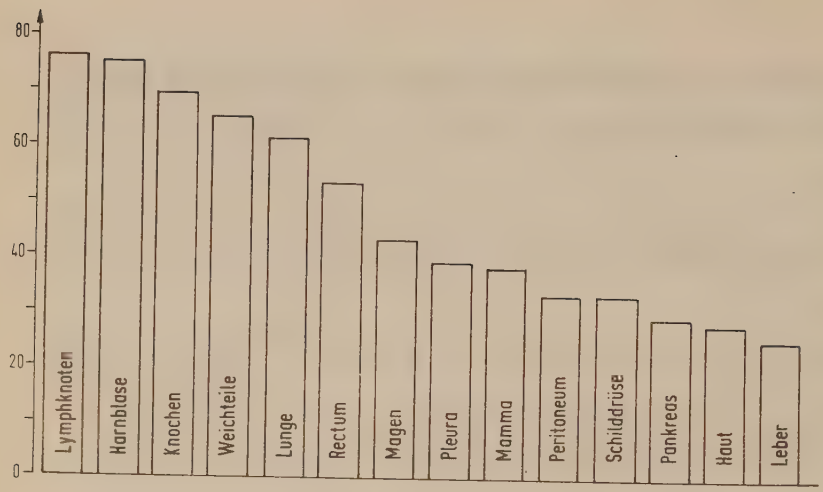

Abb.5 Unklare Befunde des Operateurs an verschiedenen Organen.

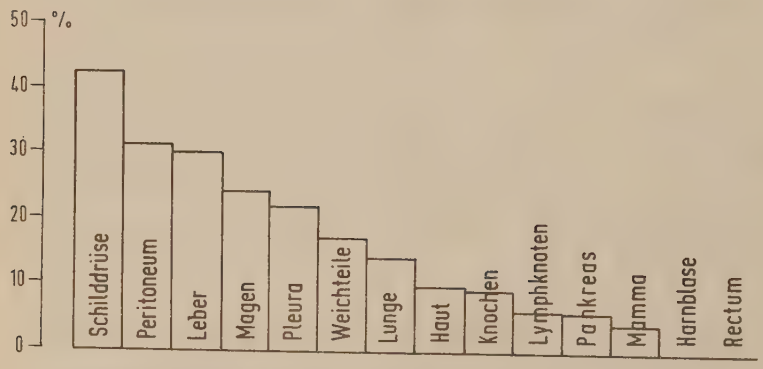

Abb.6 Falsche Befunde des Operateurs an verschiedenen Organen

Dabei zeigt sich, daß die Schnellschnittuntersuchung dem Operateur besonders bei Weichteilen (80,4 %), Lymphknoten (78,3 %), Schilddrüse (75,0 %), Harnblase (7[illegible] %), Lunge (67,8 %), Knochen (65,2 %) und Magen (61,8 %) weiterhilft. Entsprechent der geringeren prozentualen Bereicherung weisen die Untersuchungen an den übrigen

Organen mehr oder weniger signifikante Unterschiede zu den oben genannten Geweben auf. Die Ursache hierfür ist, daß Tumoren dieser Organe schon makroskopisch mit größerer Sicherheit richtig gedeutet werden können. Trotzdem verhilft der Schnellschnitt sogar noch bei Hautuntersuchungen zu einer Diagnosenverbesserung von 32 %.

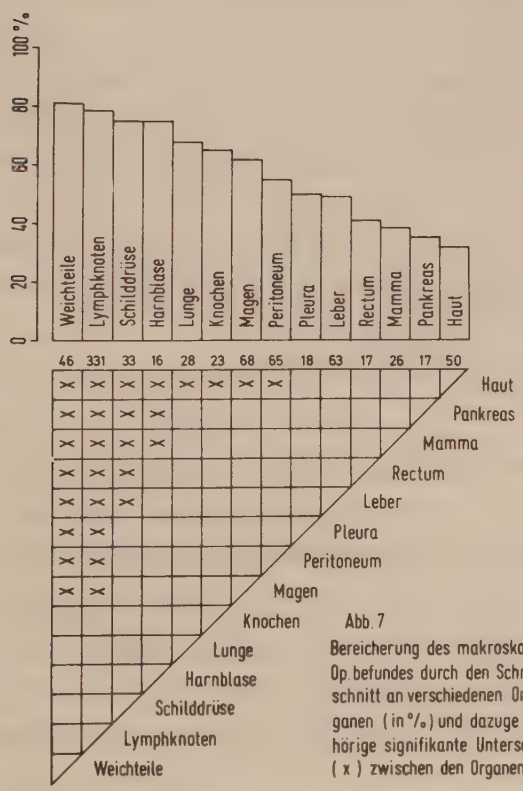

Abb. 7
Bereicherung des makroskop. Op.befundes durch den Schnellschnitt an verschiedenen Organen (in %) und dazugehörige signifikante Unterschiede (x) zwischen den Organen.

Irreführend gegenüber den makroskopischen Operationsbefunden zeigte sich der Schnellschnitt am meisten bei Rectum (11,8 %) und Haut (10 %) (Abb. 8).

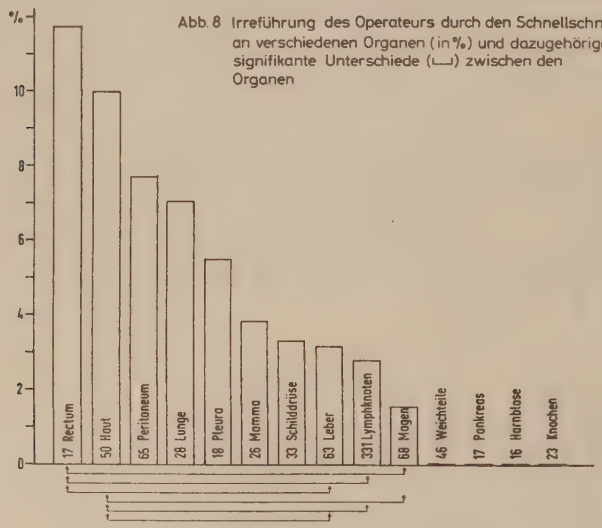

Abb. 8 Irreführung des Operateurs durch den Schnellschnitt an verschiedenen Organen (in %) und dazugehörige signifikante Unterschiede (⌊⌋) zwischen den Organen

Diese Organe weisen auch die einzigen signifikanten Unterschiede gegenüber den übrigen untersuchten Materialien bezüglich eines Mißerfolges auf. Bei den irreführenden Rectumuntersuchungen handelte es sich meist um die Frage, ob bei villösem oder polypösem Adenom bereits maligne Entartung vorlag. Die Schnellschnittuntersuchung des Stiels und eines Blockes von der Oberfläche ergab die Diagnose: benigne. In Stufenschnitten vom

Paraffinblock zeigte sich dann, daß an der Oberfläche an einer umschriebenen Stelle bereits infiltratives Wachstum vorlag. Derartige irreführende Schnellschnittbefunde bringen aber keinen Nachteil, da für das operative Vorgehen nur wichtig ist, ob das infiltrative Wachstum den Stiel schon befallen hat. Das konnte jeweils durch den diesbezüglich richtigen Schnellschnitt ausgeschlossen werden.
Die fünf irreführenden Hautuntersuchungen ergaben bei richtiger makroskopischer Diagnose "maligne" unklare Schnellschnittbefunde. Es handelte sich um Frühstadien von malignen Melanomen. Bei der Schnellschnittdiagnostik solcher Neoplasmen werden sehr strenge Kriterien angelegt (HERMANEK und SCHELLERER 1972). Es scheint besser, einige Tage nach der breiten lokalen Exision des Tumors die Lymphonodulektomie nachzuholen als auf Grund eines fälschlich malignen Schnellschnittbefundes sofort den großen Eingriff vorzunehmen.
An sämtlichen anderen Organen wirkte sich der Schnellschnitt nur zwischen 0 % und 8 % nachteilig aus.

2. Vergleich zu den makroskopischen Befunden des Pathologen

Der Pathologe erzielte am häufigsten (in über 2/3 der Fälle) makroskopisch richtige Diagnosen bei Untersuchungen von Mamma (88,4 %), Haut (68 %) und Schilddrüse (66,6 %). Am seltensten war das der Fall bei Lymphknoten (18,8 %), Rectum (17,6 %) und Pleura (11,1 %) (Abb. 9).



Abb.9 Richtige makroskopische Befunde des Pathologen an verschiedenen Organen

Bei den 14 hier diskutierten Organen stellte der Pathologe keine Fehldiagnose. Aber bei 8 Organen konnte er in über 50 % der Untersuchungen keine klare Diagnose stellen. Unklar waren bei der makroskopischen Befundung der Pleura 88 %, des Rectums 82,3 %, der Lymphknoten 81,3 %, der Harnblase 75 %, der Knochen 73,9 %, des Peritoneums 61,5 % und des Magens 57,4 % (Abb. 10).



Abb.10 Unklare makroskopische Befunde des Pathologen an verschiedenen Organen

Besonders günstig erwies sich dementsprechend die Bereicherung durch den Schnellschnitt für Untersuchungen an Pleura (77,8 %), Lymphknoten (77,0 %), Harnblase (75,0 %), Rectum (70,6 %) und Knochen (60,9 %) (Abb. 11).

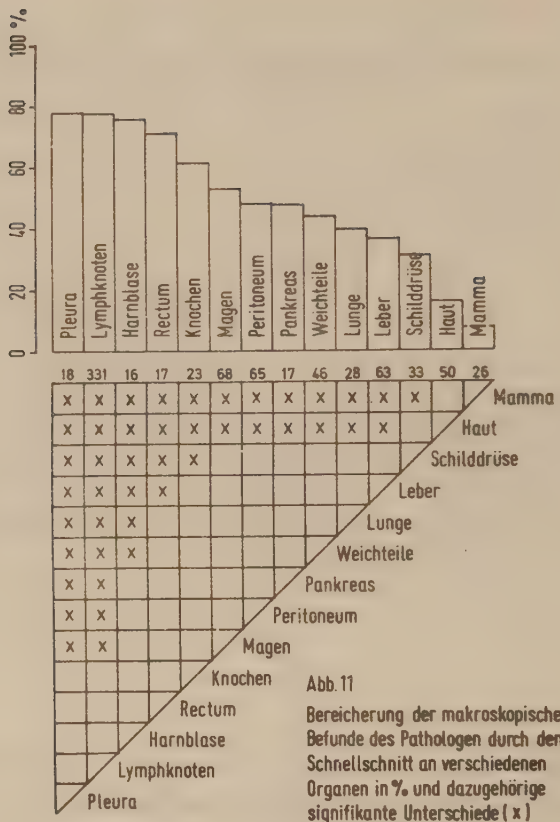

Abb. 11

Bereicherung der makroskopischen Befunde des Pathologen durch den Schnellschnitt an verschiedenen Organen in % und dazugehörige signifikante Unterschiede (x) zwischen den Organen.

Die in der Abb. 11 folgenden Organe von Magen bis Schilddrüse weisen zwar schon signifikante Unterschiede gegenüber den oben genannten auf, aber ihre Untersuchung bringt mit einer Bereicherung von über 30 % doch noch erheblichen Nutzen. Die mikrosko-

pische Untersuchung von Haut und Mamma konnte die makroskopischen Diagnosen des Pathologen nur noch zu einem geringen Teil verbessern. Bei diesen Organen war ja die makroskopische Beurteilung schon zu einem sehr großen Teil richtig.

Irreführend wirkte sich der Schnellschnitt für den Pathologen hauptsächlich bei der Rectumuntersuchung aus (11,8 %). Die Ursachen hierfür sind dieselben, wie bei der Irreführung des Operateurs (siehe oben). Bei allen anderen Organen brachte die Schnellschnittuntersuchung Nachteile von weniger als 7 % (Abb. 12).

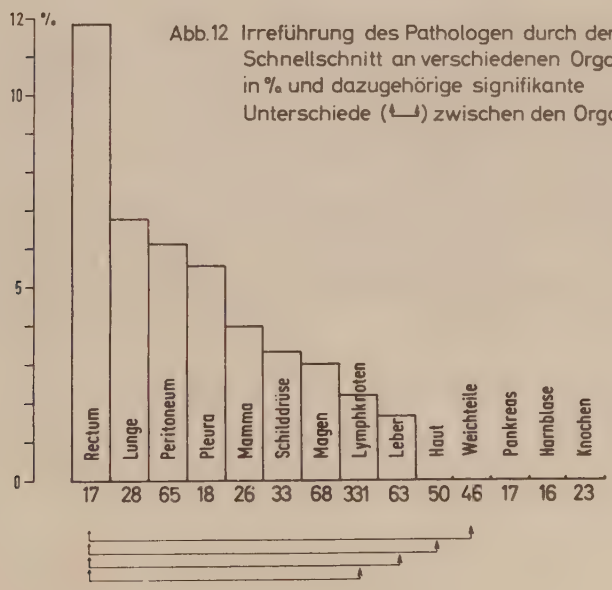

Abb.12 Irreführung des Pathologen durch den Schnellschnitt an verschiedenen Organen in % und dazugehörige signifikante Unterschiede (⌊⌋) zwischen den Organen

3. Bewertung der Schnellschnittuntersuchung bei verschiedenen Organen

Fragt man sich nun, bei welchen Organen auf Schnellschnitt-untersuchungen besonders Wert zu legen ist, so muß auf Grund dieser Untersuchung die Schnellschnittdiagnostik, trotz der vorhandenen, teilweise auch großen Unterschiede, für jedes Organ befürwortet werden. Bereicherungen brachte die Schnellschnitt-untersuchung gegenüber der makroskopischen Beurteilung sowohl des Operateurs als auch des Pathologen bei allen Organen. Wie groß die Bereicherung jeweils war, hing davon ab, in wieviel Fällen makroskopische Diagnosen bereits richtig waren.

Mit der Schnellschnittuntersuchung erreicht man für alle Organe (die Fälle, wo sie nur bestätigend ist, und die, wo sie bereichert, zusammengenommen) richtige Diagnosen insgesamt in über 90 % (93,2 %) der Fälle. Bei den einzelnen häufiger untersuchten Organen schwankt diese Quote zwischen 84 % und maximal 100 %. Ein annähernd gleich gutes Ergebnis hat sonst nur die makroskopische Diagnostik des Pathologen bei den Mammuntersuchungen (88,5 %) erreicht (Tab. 7).

Tab. 7 Richtige Befunde der verschiedenen Diagnostik-Methoden bei den einzelnen Organen

Organe	Zahl	richtige Bef. d. Operateurs	richtige Bef. d. Pathologen	richtige Bef. d. Schnellschn.
Lymph-knoten	331	60 = 18,3 %	62 = 18,7 %	317 = 95,8 %
Magen	68	23 = 33,8 %	29 = 42,7 %	64 = 94,2 %
Peri-toneum	65	23 = 33,4 %	25 = 38,4 %	55 = 84,6 %
Leber	63	28 = 44,5 %	34 = 54,0 %	57 = 90,5 %
Haut	50	31 = 62,0 %	34 = 68,0 %	42 = 84,0 %
Weich-teile	46	8 = 17,4 %	25 = 54,4 %	45 = 97,8 %
Schild-drüse	33	8 = 24,2 %	22 = 66,6 %	32 = 97,0 %
Lunge	28	7 = 25,0 %	15 = 53,3 %	26 = 92,9 %
Mamma	26	15 = 57,6 %	23 = 88,5 %	25 = 96,2 %
Knochen	23	5 = 21,7 %	6 = 26,1 %	20 = 87,0 %
Pleura	18	7 = 38,8 %	2 = 11,1 %	16 = 88,8 %
Rectum	17	8 = 47,1 %	3 = 17,6 %	15 = 98,2 %
Pankreas	17	11 = 64,7 %	9 = 52,9 %	17 =100 %
Harn-blase	16	4 = 25,0 %	4 = 25,0 %	16 = 100 %

Besonders hervorzuheben ist die Hilfe, die die Schnellschnitt-untersuchung bei den Lymphknoten geleistet hat. Hier waren die makroskopischen Erfolge des Chirurgen wie des Pathologen sehr gering. Dagegen waren die histologischen Schnellschnittbefunde in 95,8 % richtig. Gerade die Lymphknotendiagnose ist für eine möglichst erfolgreiche Tumoroperation besonders wichtig und stellt damit eine Hauptaufgabe der Schnellschnittuntersuchung dar.

Die Fälle, bei denen sich der Schnellschnitt negativ auf die Diagnostik auswirkte, waren bei allen Organen ziemlich gering und stehen in keinem Verhältnis zu den Bereicherungen. Es besteht also auch kein Grund, die Schnellschnittuntersuchung bei irgendwelchen Organen als nachteilig zu bezeichnen und abzulehnen.

ZUSAMMENFASSUNG

Für eine erfolgreiche Tumoroperation ist die genaue Kenntnis Voraussetzung, ob ein Tumor benigne oder maligne ist, wie weit er fortgeschritten ist, und ob Fernmetastasen bestehen. Klinische Befunde und makroskopische Beurteilung des Gewebes am Operationssitus reichen vielfach nicht aus, um hierüber sichere Aussagen zu machen. Wenn auch makroskopisch relativ wenig Fehldiagnosen gestellt werden, so bleiben doch viele Läsionen makroskopisch unklar.

Die diagnostischen Möglichkeiten werden durch die mikroskopische Untersuchung von Schnellschnittpräparaten wesentlich bereichert. Die intraoperative Schnellschnittdiagnostik bewährte sich bei allen Organen ausgezeichnet und ergab in 93,2 % der 912 ausgewerteten cancerologischen Untersuchungen richtige Befunde. Daher sollte man sich der histologischen Schnellschnittuntersuchung bei allen cancerologischen Operationen ausgiebig bedienen. So kann das operative Vorgehen auf eine sichere Grundlage gestellt werden.

Der makroskopischen Beurteilung unterliegt es, bei der Operation das Material zur Schnellschnittuntersuchung sorgfältig auszuwählen, fallweise auch unter Hinzuziehung des Pathologen.

SCHRIFTTUM

ACKERMAN, L.V.:
Surgical Pathology
4th ed.
C.V. Mosby Comp., Saint Louis 1968

BLOODGOOD, J.C.:
Tissue diagnosis in the operating room.
South. med. J. 21, 179-189 1928

BLOODGOOD, J.C.:
Biopsy in breast lessions
Ann. Surg. 102, 239-249 1935

DOCKERTY, M.B.:
The value of fresh frozen sections
Surg. Gynec. Obst. 95, 366-369 1952

DREWES J.:
Die Bedeutung des histologischen Schnellpräparates
in der modernen Lungenchirurgie
Chirurg 23, 415-417 1952

EWING, J.:
The diagnosis of cancer
J.A.M.A. 84, 1-4 1925

FISCHERMANN, K., HJORT, G.:
Frozen-section microscopy in the surgical
treatment of breast tumours
Acta chir. Scand. Suppl. 343, 122-131 1965

FULLER, R.H.:
Frozen sections
Arizona Med. 14, 657-659 1957

HERMANEK, P.:
Schnellschnittuntersuchung
Beitr. Path. 141, 276-279 1970

HERMANEK, P., SCHELLERER, W.:
Schnellschnittdiagnostik bei malignem Melanom
Münchn. med. Wsch. 114, 970-973 1973

KOLODZIEJSKA, H. und URBAN, A.:
Internat. Sympos. Mamm. Cancer
Perugia 1958
zitiert bei ALNOR, P.C., Wanke, P.
Die Probeentnahme von Gewebe
In: BARTELHEIMER, H., MAURER, H.-J. (Hrsg):
Diagnostik der Geschwulstkrankheiten
Stuttgart: Thieme 1962

PETERS, P.M.:
Frozen-section diagnosis
Brit. med. J. 1, 1321-1323 1959

PITTS, H.M., et al.:
Frozen section
I. The effect on surgery
Canad. med. Ass. J. 77, 943-947 1957
II. Value in cases of suspected
malignancy 77, 110-113 1958

SANDISON, A.T.:
Are immediate histological
examinations of lumps in the
breast useful?
Lancet 2, 338-340 1958

SCHIEßLE, W. und MONOD, O.
Die Bedeutung der diagnostischen
Thorakotomie in der Lungenchirurgie
Thoraxchir. 3, 283-294 1955/56

SIMPSON, W.M.:
The frozen section fetish
Ann. J. Clin. Path. 7, 96-102 1937

SPARKMAN, R.S.:
Reliability of frozen sections in the
Diagnosis of breast lesions
Ann. Surg. 162, 924-933 1962

WARTHIN, A.S.:
Forty years as a clinical pathologist
J. Lab. Clin. Med. 16, 743-750 1931

WELCH, I.Y.:
The diagnosis of diseases
of the breast
In: Surgical diagnosis
Ed. E.A. Graham, W.B. Sannders Comp. 1930

Mein ganz besonderer Dank gilt Herrn Prof. Dr. med. P. HERMANEK, für die Überlassung des Themas und seine ungewöhnlich große Hilfsbereitschaft und Unterstützung.

Für die freundliche Hilfe bei den statistischen Berechnungen danke ich Herrn Dipl.-Phys. Neuwirth, Akadem.-Oberrat der Medizinischen Universitätsklinik Erlangen, recht herzlich.

Lebenslauf

Personalien:	WIESNER CHRISTOPH geb. 7. Juni 1947 Garmisch-Partenkirchen	
	Staatsang.:	deutsch
	Familienstand:	ledig
	Vater:	Dr. med. Lothar Wiesner
	Mutter:	Dr. med. Maria Wiesner, geb. Domogalla
Ausbildung:	Volksschule:	Luitpoldschule in Amberg 1953 - 1957
	Höhere Schule:	Erasmus Gymnasium in Amberg 1957 - 1967
	Reifezeugnis:	Erasmus-Gymnasium in Amberg 21. Juli 1967
	Universität:	Friedrich-Alexander-Universität Erlangen
	Prüfungen:	1. Nat. Vorprüfung: 5. Aug. 1968 2. Med. Vorprüfung: 2. März 1970 3. Staatsexamen: 13. Juli 1973